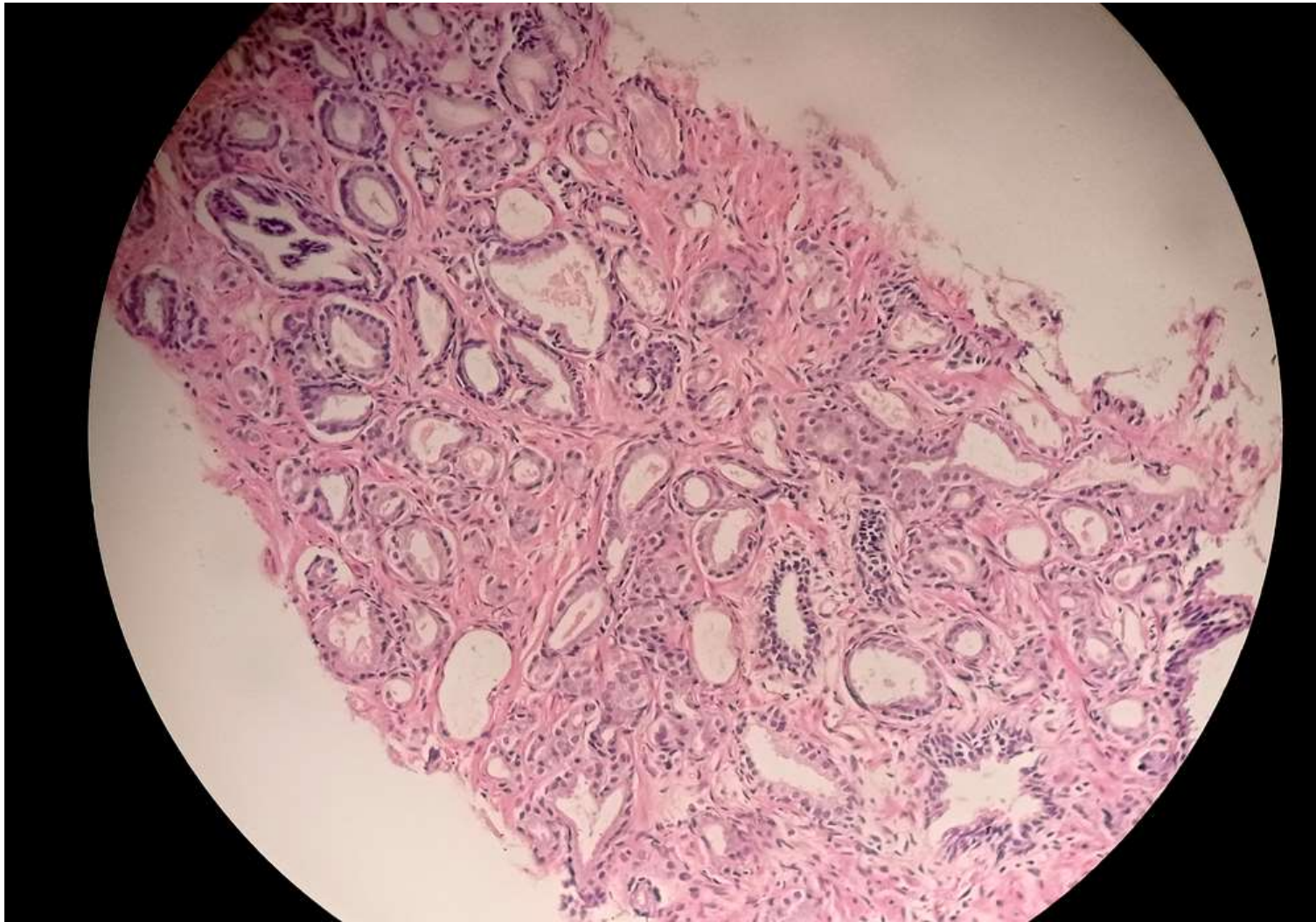

# RAKOVINA PROSTATY

*@greyspathology*

# Rakovina prostaty

## Acinárny adenokarcinóm

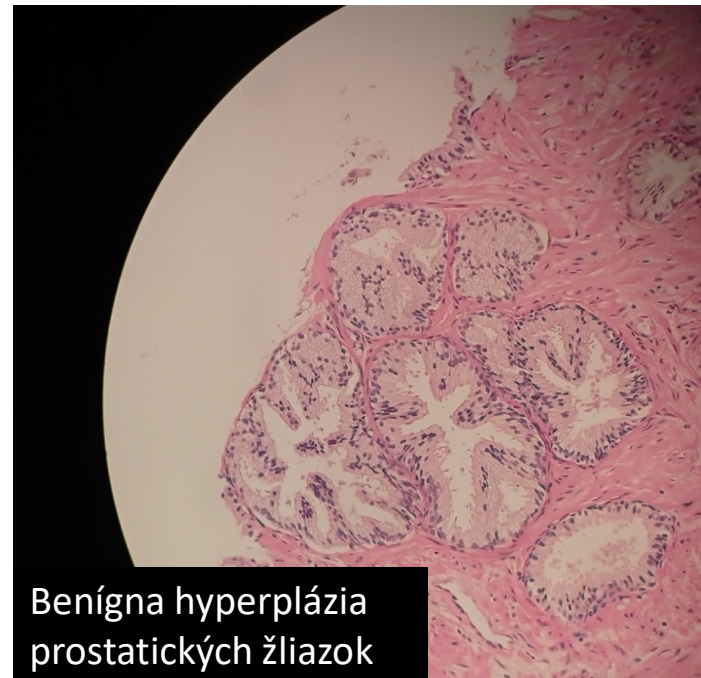
Prostata je malý orgán u mužov, v bežnom stave veľkosti vlašského orecha. Nachádza sa pod močovým mechúrom medzi lonovou kosťou a rektum. Obklopuje uretru.

Rakovina prostaty je 2. najčastejšie malígne ochorenie u mužov (v EÚ).

Osvete o mužských nádoroch je venovaný celý mesiac „**Movember**“

V slajdoch sa budeme venovať acinárnemu adenokarcinómu prostaty, nakoľko je najčastejší

@greyspathology



# Príznaky

Spočiatku asymptomatický priebeh (najčastejšie vyrastá z periférnej zóny prostaty, preto chvíľu trvá, kým vzniknú symptómy).

Lokálne symptómy vznikajú z prerastania do močových ciest (a okolia):

- dysúria (bolestivé močenie)
- nyktúria (nočné časté močenie)
- polakisúria (časté močenie malých porcií)
- akútna retencia moču
- hematória (krv v moči), slabosť z anémie
- bolesti kostí, paralýza zo spinálnych metastáz
- ren. zlyhanie z bilaterálnej ureterálnej obštrukcie

**Metastázuje** najčastejšie do lymfatických uzlín a **kostí**.

*@greyspathology*

# Rizikové faktory

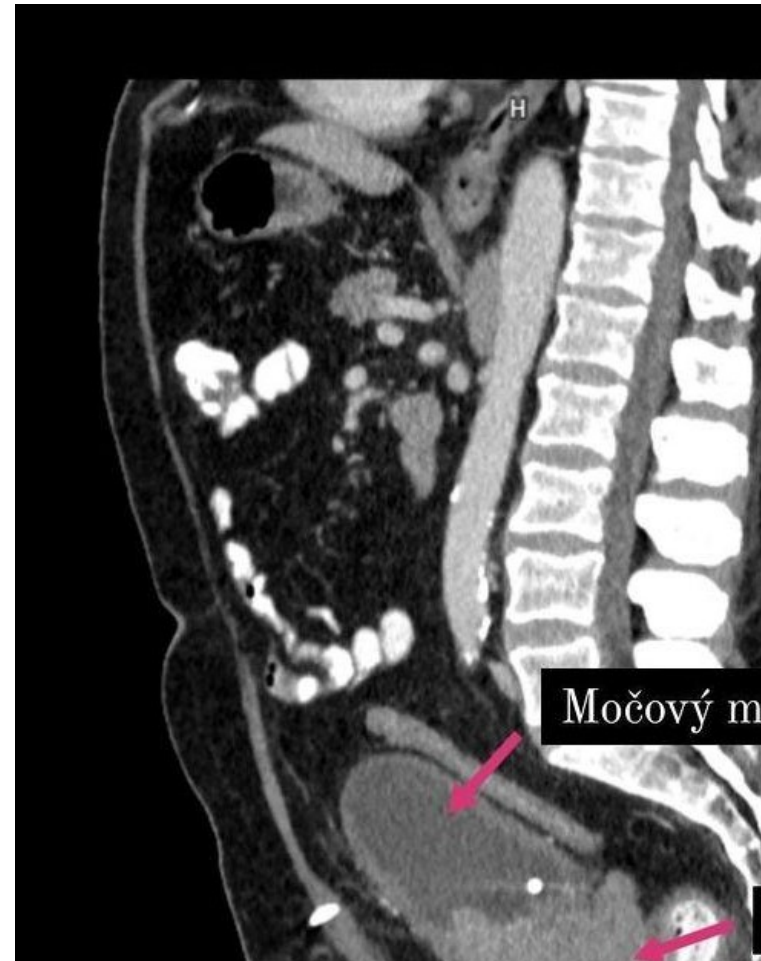
- vek >50 rokov
- etnická príslušnosť (najviac afroameričania)
- obezita
- rodinná anamnéza



*@greyspathology*

# Diagnostika

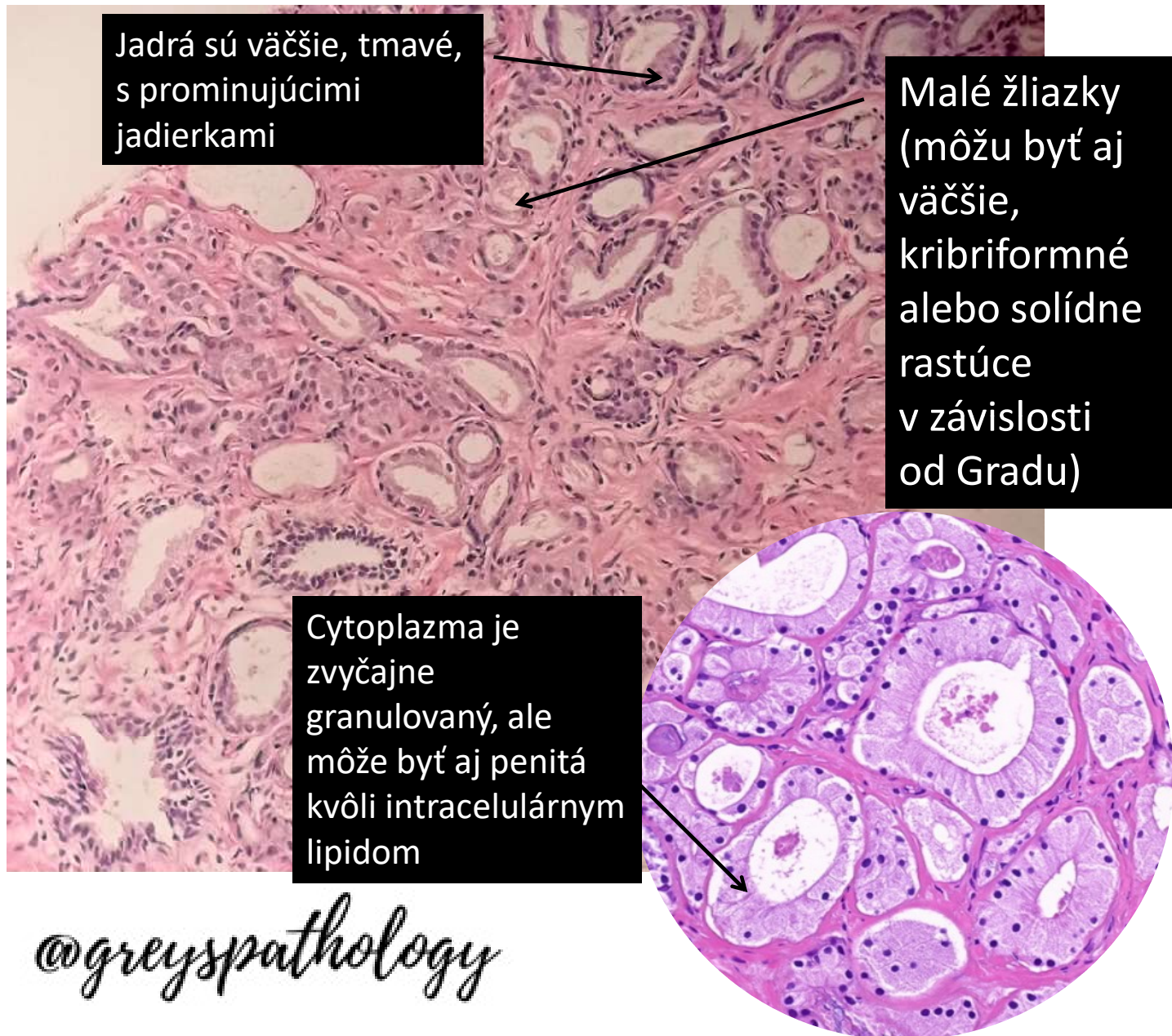
- Hodnota PSA v krvi nad 4 ng/dL alebo zvyšujúca sa v čase (zväčša pri 3 odberoch)
- Transrektálna sonografia (**TRUS**) - je ultrazvukové zobrazovanie vyšetrenie **prostaty** cez konečník, pri ktorom sa môže súčasne odobrať aj vzorka na **biopsiu**.
- MRI
- CT



CT foto od @radiologia\_v\_praxi

@greyspathology

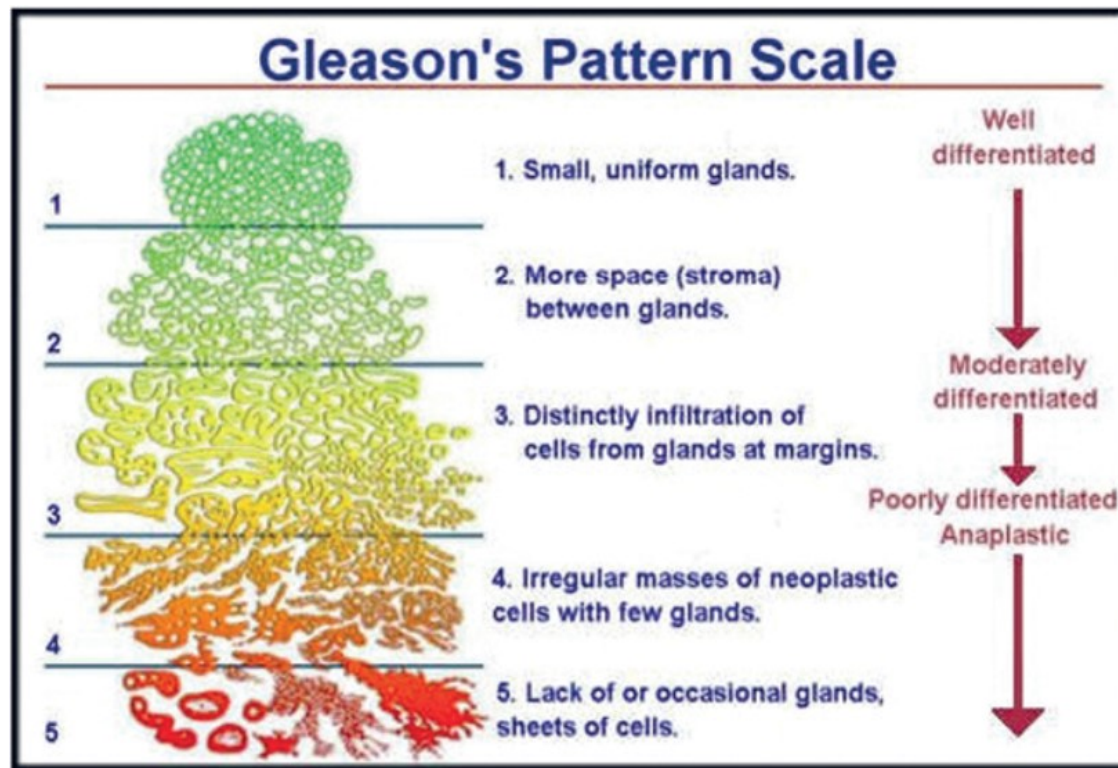
# Mikroskopický nález



# Prognostické parametre

## Gleason skóre (s Grade group)

hodnotí architektóniku žliazok do 5 stupňov

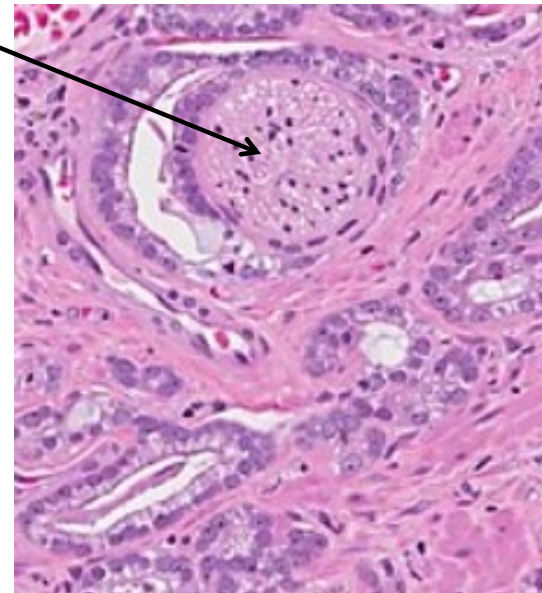
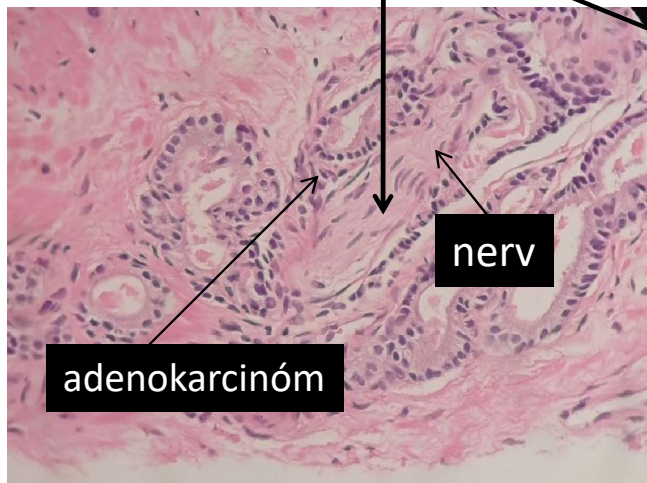


Source: John Murtagh, Jill Rosenblatt, Justin Coleman, Clare Murtagh: *John Murtagh's General Practice, 7e*  
Copyright © McGraw-Hill Education. All rights reserved.

@greyspathology

# Prognostické parametre (pokračovanie)

**perineurálna invázia (veľmi častá)**



angiolymfatická invázia

PSA hodnoty

resekčné okraje (po operácii)

@greyspathology



# Zdroje

- <https://www.ncbi.nlm.nih.gov/books/NBK470550/>
  - <https://www.pathologyoutlines.com/topic/prostateadenoNOS.html>
  - <https://www.prostateconditions.org/>
  - <https://www.pexels.com/>
  - <https://www.mypathologyreport.ca/prostate-cancer/>
  - <https://nemocnicakosicesaca.agel.sk/o-nemocnici/novinky/201112-rakovina-prostaty.html>
  - [https://sk.wikipedia.org/wiki/Rakovina\\_prostaty](https://sk.wikipedia.org/wiki/Rakovina_prostaty)
- 
- INFO:
  - Prezentácia je určená len na výukové účely
  - Zák. č. 185/2015 Z.z. Autorský zákon - § 44 Použitie diela na vyučovacie účely a pri výskume

*@greyspathology*